



BEROEPSVERENIGING  
ECHOSCOPISTEN NEDERLAND  
obstetrie & gynaecologie



NEDERLANDSE VERENIGING VOOR  
OBSTETRIE & GYNAECOLOGIE

## Leidraad obstetrische parameters

**Versie 1.0**

**1 juni 2023**

Datum goedkeuring: 23 juli 2019 als onderdeel van versie 3.0 van de Leidraad SEO 2019  
beperkte revisie februari 2023, versie 1.0, nu als aparte Leidraad

Methodiek: Consensus based

Discipline: Multidisciplinair

Verantwoording: Beroepsvereniging Echoscopisten (BEN), Koninklijke Nederlandse Organisatie van  
Verloskundigen (KNOV) en de Nederlandse Vereniging voor Obstetrie & Gynaecologie (NVOG)

## INLEIDING

Na voorlichting aan het begin van de zwangerschap heeft (hebben) de zwangere vrouw (en haar partner) de mogelijkheid te kiezen voor screening op foetale structurele afwijkingen in het tweede trimester middels het Structureel Echoscopisch Onderzoek (SEO).

Hierbij kan naar voren komen dat de foetus geen anatomische afwijkingen heeft, maar dat er wel een afwijkende obstetrische parameter wordt gevonden. Daarnaast kan er voor verschillende indicaties op een ander moment in de zwangerschap een echo worden gemaakt waarbij obstetrische parameters worden beoordeeld. Dit zijn parameters die belangrijk zijn voor het maken van goed obstetrisch beleid en kunnen leiden tot vroegtijdige verwijzing voor adequate diagnostiek en behandeling met mogelijk een betere perinatale uitkomst tot gevolg. Tijdens het tweede trimester SEO worden de volgende parameters beoordeeld: biometrie, kindsbewegingen, hoeveelheid vruchtwater, placentalokalisatie en navelstrenginsertie. Het beoordelen van deze parameters valt onder de verantwoordelijkheid van de beroepsgroepen en valt niet onder de WBO.

**Definitie afwijkende obstetrische parameter:** een afwijkende obstetrische parameter is een echoscopische bevinding die de kans op een obstetrische complicatie kan verhogen.

In dit document staan de uitvoering en referentiewaarden van de obstetrische parameters beschreven die tijdens het tweede trimester SEO of vervolg echoscopisch onderzoek worden beoordeeld. Bovendien geeft het een toelichting hoe te handelen.

### Biometrie

Indien sprake is van een afwijkende biometrie <32 weken wordt de zwangere een verwijzing naar een Centrum voor prenatale diagnostiek\* aangeboden voor een GUO II. Na 32 weken kan verwijzing naar de tweede lijn plaatsvinden voor het beoordelen van de foetale biometrie, aangevuld met Doppler-onderzoek en eventueel andere diagnostiek.

*\*Centrum voor prenatale diagnostiek: Universitair Medisch Centrum met hieraan verbonden satellietcentra voor de counseling en uitvoering van Prenatale Diagnostiek.*

Voor een beschrijving van de uitvoering van deze parameters en de referentiewaarden wordt verwezen naar het [NVOG-protocol Foetale biometrie](#).

Indicaties voor verwijzing op basis van biometrie zijn als volgt:

- maten <2.3 voor: HC, TCD, AC en/of FL

### Vruchtwater

Indien de hoeveelheid vruchtwater afwijkend is, wordt de zwangere een verwijzing naar een Centrum voor prenatale diagnostiek aangeboden voor een GUO II.

Indicaties voor verwijzing op basis van hoeveelheid vruchtwater zijn als volgt:

- aanwijzingen voor polyhydramnion: of diepste pool >8 cm of op basis van AFI  $\geq 24$  cm (1)
- aanwijzingen voor oligohydramnion: diepste pool <2 cm
- aanwijzingen voor anhydramnion

### Placenta (stroomdiagram bijlage 1)

Definitie laagliggende placenta: een placenta tot aan het ostium internum tot 0 mm.

Definitie placenta previa: een placenta over het ostium internum ( $\geq 0$  mm over het ostium).

Bij verdenking op placentaproblematiek bij een zwangere wordt nadere echodiagnostiek verricht volgens onderstaande afspraken.

Indicaties voor nadere diagnostiek en verwijzing naar tweede/derde lijn (bijlage 1):

- Indien er sprake is van een placenta op de **voorwand <5 mm** van het ostium internum of een placenta op de **achterwand <20 mm** van het ostium internum (afhankelijk van beeldvorming transabdominaal of transvaginaal gemeten), dan wordt geadviseerd om de echo te herhalen bij 32 weken door een SEO-/GUO-echoscopist in een screeningspraktijk die ervaring heeft met het toepassen van kleurendoppler. Hierbij moet gebruik worden gemaakt van transvaginale echografie en kleurendoppleronderzoek omdat juist bij de optrekkende laagliggende placenta sprake kan zijn van vasa previa. (2)
- Indien er bij het SEO sprake is van een placenta previa (d.w.z. de placenta ligt **≥0 mm over** het ostium internum), dan vindt een verwijzing plaats voor **een eenmalig verloskundig advies consult** in de tweede lijn vóór 24 weken omdat de kans bestaat dat een placenta previa symptomatisch wordt. In dat geval is het prettig als de zwangere bekend is in de tweede en/of derde lijn.
- Indien er sprake is van een placenta previa vanaf de voorwand of een laagliggende placenta anterior **<20 mm** van het ostium internum bij een zwangere met een **sectio in de anamnese** dan wordt de zwangere vóór 24 weken verwezen voor een standaard echo en advies consult naar de tweede/derde lijn ter uitsluiting van een abnormaal adhesieve placenta.
- Indien tijdens het onderzoek een placenta bilobata wordt opgemerkt, dan bestaat er een verhoogd risico op vasa previa. Met behulp van transvaginale echografie en het kleurendoppleronderzoek zal uitgesloten moeten worden of er sprake is van vasa previa. Indien de echoscopist geen ervaring heeft met de kleurendoppler dan wordt geadviseerd de zwangere vóór 24 weken te verwijzen naar de tweede/derde lijn voor een consult ter uitsluiting van vasa previa. (3)
- Als de placenta bij 32 weken **<20 mm** van het ostium internum ligt zowel op de voor- als achterwand, dan wordt de zwangere verwezen naar een tweede- / derdelijns centrum om de placenta lokalisatie te herbeoordelen en de zorg zonodig over te nemen. **Indien de placenta voor 36 weken nog optrekt ≥ 20 mm, dan kan de zwangere alsnog terug naar de primaire zorgverlener.**

Indicaties waarvoor de zwangere direct verwezen moet worden naar een derdelijns Centrum voor prenatale diagnostiek voor geavanceerd echoscopisch onderzoek (GUO II):

- Indien er een verdenking is op een abnormaal adhesieve placenta
- Indien er aanwijzingen zijn voor een (partiële) molazwangerschap

### **Navelstrenginsertie (stroomdiagram: bijlage 1)**

Tijdens het echoscopisch onderzoek wordt ook de navelstrenginsertie in de placenta beoordeeld.

Screening op vasa previa gebeurt niet routinematig, maar op basis van risicofactoren. De drie belangrijkste risicofactoren zijn (3):

- placenta bilobata
- velamenteuze insertie van de navelstreng
- laagliggende placenta of placenta previa bij het tweede trimester SEO

Bij twijfel over een placenta bilobata of velamenteuze insertie van de navelstreng wordt de zwangere verwezen naar de tweede/derde lijn voor beoordeling en het uitsluiten van vasa previa vóór 24 weken. Bij twijfel over de diagnose vasa previa kan de zwangere verwezen worden naar een derdelijns Centrum voor prenatale diagnostiek GUO II. **Let op: spreek bij het tweede trimester SEO nog niet van definitieve vasa previa.** Bij 14% tot 39% van de vrouwen met mogelijke voorliggende vaten bij het tweede trimester SEO, is later in de zwangerschap geen sprake meer van vasa previa (4,5). De echo zal daarom altijd, transvaginaal in twee richtingen (sagittaal en transversaal) en met kleurendoppler, rond 30 weken nogmaals herhaald moeten worden in de tweede/derde lijn. Indien op dat moment geen sprake is van vasa previa, dan kan de zwangere alsnog terug naar de primaire zorgverlener.

Bij tweelingzwangerschappen met een velamenteuze navelstrenginsertie bestaat er een verhoogd risico op intra-uteriene groeivertraging. Geadviseerd wordt om in dat geval de foetale groei te vervolgen (6). Bij eenlingen is dat risico veel minder onderzocht, zij vallen onder de reguliere verloskundige zorg.

### **Kindsbewegingen**

Indien de foetus ongewoon stil ligt tijdens het hele tweede trimester SEO dan dient de zwangere verwezen te worden naar een Centrum voor prenatale diagnostiek (GUOII).

### **Colofon**

© 2023 Nederlandse Vereniging voor Obstetrie en Gynaecologie (NVOG)

Een leidraad is een document met aanbevelingen over vaak organisatorische en/of uitvoerende zaken, ter ondersteuning van zorgprofessionals en zorggebruikers, gericht op het verbeteren van de kwaliteit van zorg; het betreft met name procesgeoriënteerde afspraken of adviezen.

Dit betreft een beperkte revisie van de versie 3.0, 23 juli 2019. Deze revisieversie 3.1 is gerealiseerd op 14 februari 2023.

Betrokkenen hierbij:

BEN:

C.A.H.M. van Irsen-Jacobs, echoscopist

D. de Ridder-Mol, verloskundige en echoscopist

KNOV:

C.A.M. Kurver, verloskundige n.p. en echoscopist

A. Stoop-Berends, verloskundige en echoscopist

Dr. A.J.E.M van der Ven, verloskundige en echoscopist

NVOG:

Dr. C.J. Bax, gynaecoloog AUMC

Prof. dr. M.C. Haak, gynaecoloog LUMC

Prof. dr. E. Pajkrt, gynaecoloog AUMC

De geldigheid van deze leidraad eindigt uiterlijk vijf jaar na dagtekening.

Dagtekening, 1 juni 2023

NVOG

Postbus 20075

3502 LB Utrecht

[www.nvog.nl](http://www.nvog.nl)

[kwaliteit@nvog.nl](mailto:kwaliteit@nvog.nl)

**Disclaimer**

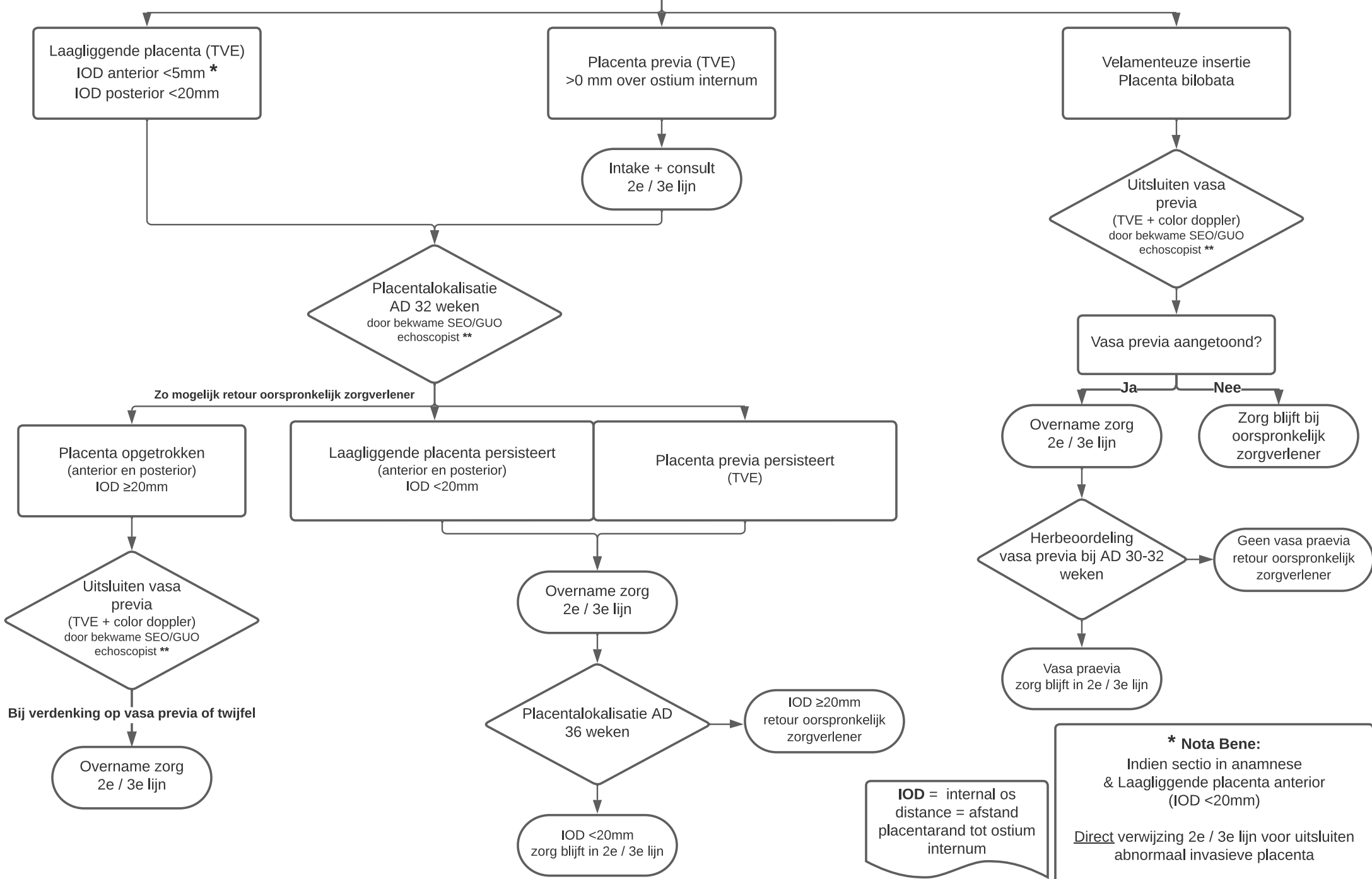
De NVOG sluit iedere aansprakelijkheid uit voor de opmaak en de inhoud van de voorlichtingsfolders, leidraden of richtlijnen, alsmede voor de gevolgen die de toepassing hiervan in de zwangerenzorg mocht hebben. De NVOG stelt zich daarentegen wel open voor attentering op (vermeende) fouten in de opmaak of inhoud van deze voorlichtingsfolders of richtlijnen. Neemt u dan contact op met het Bureau van de NVOG (e-mail: [kwaliteit@nvog.nl](mailto:kwaliteit@nvog.nl)).

**Referenties:**

1. Sandlin AT, Chauhan SP, Magann EF. Clinical relevance of sonographically estimated amniotic fluid volume. *J Ultrasound Med* 2013; 32: 851–863.
2. Jansen CHJR, Kleinrouweler CE, Kastelein AW, Ruiters L, van Leeuwen E, Mol BW, Pajkrt E. Follow-up ultrasound in second-trimester low-positioned anterior and posterior placentas: prospective cohort study. *Ultrasound Obstet Gynecol.* 2020 Nov;56(5):725-731. doi: 10.1002/uog.21903. Epub 2020 Oct 13
3. Ruiters L Kok N, Limpens J, Derks JB, de Graaf IM, Mol B, Pajkrt E. Incidence of and risk indicators for vasa praevia: a systematic review. *BJOG.* 2016 Jul;123(8):1278-87.
4. Erfani H, Haeri S, Shainker SA, Saad AF, Ruano R, Dunn TN, et al. Vasa previa: a multicenter retrospective cohort study. *Am J Obstet Gynecol.* 2019;221(6):644.e1–5.
5. Klahr R, Fox NS, Zafman K, Hill MB, Connolly CT, Rebarber A. Frequency of spontaneous resolution of vasa previa with advancing gestational age. *Am J Obstet Gynecol.* 2019;221(6):646.e1–7.
6. Lin D, Fan D, Wu S, Rao J, Zhang H, Chen T, Liu J, Ye S, Zeng M, Liu Y, Guo X, Liu Z.J Role of velamentous cord insertion in monozygotic twin pregnancies: a PRISMA-compliant systematic review and meta-analysis of observational studies. *Matern Fetal Neonatal Med.* 2020 Jul;33(14):2377-2386. doi: 10.1080/14767058.2018.1551350. Epub 2019 Jan 3.

**Bijlage 1: Stroomdiagram Placenta lokalisatie en beoordeling navelstreng bij het tweede trimester SEO (zie separate bijlage)**

# Placenta lokalisatie en beoordeling navelstreng bij het tweede trimester SEO



\*\* In een screeningspraktijk met ervaring in het toepassen van color doppler